

DOI: <https://doi.org/10.58871/conimaps2025.c84>

ANESTESIA EM OFTALMOLOGIA PEDIÁTRICA: DESAFIOS E PARTICULARIDADES

ANESTHESIA IN PEDIATRIC OPHTHALMOLOGY: CHALLENGES AND PARTICULARITIES

MARTHINA SOUZA GUTHEIL

Médica egressa da Universidade Católica de Pelotas (UCPel), Pelotas-RS.
Especialista em Medicina de Família e Comunidade pela Universidade Católica de Pelotas (UCPel), Pelotas-RS, Brasil. Residente em Oftalmologia pelo Hospital Banco de Olhos de Porto Alegre, Porto Alegre-RS, Brasil.

KAROLINE ALVES MACHADO

Médica egressa da Universidade Católica de Pelotas (UCPel), Pelotas-RS, Brasil.

LAÍSE ROHDE SORATO

Universidad Abierta Interamericana (UAI), Buenos Aires, Argentina.

TALLITA PEREIRA DOS SANTOS

Universidad Abierta Interamericana (UAI), Buenos Aires, Argentina.

RAFAEL ALBUQUERQUE DE CARVALHO

Médico pela Universidade Católica de Pelotas (UCPel), Pelotas-RS, Brasil.

RAQUEL MOREIRA NUNES

Graduanda em Medicina pela Universidade Católica de Pelotas (UCPel), Pelotas-RS, Brasil.

BRUNA APARECIDA FONTANA COSTA

Médica pela Universidade de Santa Cruz do Sul (UNISC), Santa Cruz do Sul-RS, Brasil.

ALEXANDRA ZAMBONI BORGES

Médica pela Fundação Universidade Regional de Blumenau - FURB, Blumenau-SC, Brasil.

MARIEL DE QUADROS ZIMMERMANN

Médica pela Universidade Católica de Pelotas - UCPel, Pelotas-RS, Brasil.
Residente em Medicina de Família e Comunidade pela Universidade Católica de Pelotas - UCPel, Pelotas-RS, Brasil.

LUCAS ADEMIR DE BORBA

Médico pela Universidade Católica de Pelotas - UCPel, Pelotas-RS, Brasil.
Residente em Medicina de Família e Comunidade pela Universidade Católica de Pelotas - UCPel, Pelotas-RS, Brasil.



RESUMO

Objetivo: Analisar as evidências científicas atuais sobre o uso da anestesia em cirurgias oftalmológicas pediátricas, com foco nas técnicas regionais e suas particularidades anatômicas, fisiológicas e clínicas. **Metodologia:** Revisão narrativa da literatura nas bases de dados PubMed, utilizando os descritores “anesthesia” AND “pediatrics” AND “ophthalmic surgery”. A busca abrangeu artigos publicados entre 2019 e 2024, nos idiomas português ou inglês. Após aplicação dos critérios de inclusão e exclusão, quatro artigos foram selecionados para análise final. **Resultados:** As principais técnicas regionais analisadas foram os bloqueios intraconal, extraconal e subtenoniano, cada uma com vantagens e riscos específicos. As diferenças anatômicas do olho infantil, como maior proporção do globo ocular na órbita e alterações no crescimento axial, impactam diretamente a escolha do tipo de anestesia e do material utilizado. Apesar dos benefícios dos bloqueios regionais, seu uso ainda é restrito. A anestesia geral permanece predominante, embora interfira em medidas importantes, como a pressão intraocular. **Considerações finais:** A anestesia em oftalmologia pediátrica exige abordagem individualizada, considerando aspectos anatômicos, farmacológicos e síndrômicos. São necessários mais estudos clínicos que explorem a segurança, eficácia e padronização das técnicas regionais no público pediátrico, visando maior segurança e conforto no perioperatório.

Palavras-chave: Procedimentos Cirúrgicos Oftalmológicos; Anestesia Pediátrica; Oftalmologia.

ABSTRACT

Objective: To analyze the current scientific evidence on the use of anesthesia in pediatric ophthalmic surgeries, focusing on regional techniques and their anatomical, physiological, and clinical particularities. **Methodology:** Narrative review of the literature in PubMed databases, using the descriptors "anesthesia" AND "pediatrics" AND "ophthalmic surgery." The search included articles published between 2019 and 2024, in Portuguese or English. After applying the inclusion and exclusion criteria, four articles were selected for final analysis. **Results:** The main regional techniques analyzed were intraconal, extraconal, and sub-Tenon's blocks, each with specific advantages and risks. The anatomical differences of the pediatric eye, such as a greater proportion of the eyeball in the orbit and changes in axial growth, directly impact the choice of anesthesia type and material used. Despite the benefits of regional blocks, their use is still limited. General anesthesia remains predominant, although it interferes with important measurements, such as intraocular pressure. **Final Considerations:** Anesthesia in pediatric ophthalmology requires an individualized approach, considering anatomical, pharmacological, and syndromic aspects. Despite the advances and potential of image-guided regional blocks, their adoption in clinical practice remains limited. Further clinical studies are needed to explore the safety, efficacy, and standardization of these techniques in pediatric patients, aiming for greater safety and comfort in the perioperative period.

Keywords: Ophthalmologic Surgical Procedures; Pediatric Anesthesia; Ophthalmology.

1 INTRODUÇÃO

A anestesia em oftalmologia pediátrica representa uma área de complexidade crescente dentro da prática médica contemporânea, exigindo uma abordagem cuidadosa e



individualizada. A especificidade anatômica, fisiológica e farmacológica da população pediátrica impõe uma série de desafios ao anestesiológico, especialmente em procedimentos oftalmológicos que requerem precisão técnica e controle rigoroso dos parâmetros hemodinâmicos e neurológicos (Lewis & James, 2021).

Crianças não são adultos em miniatura. O globo ocular pediátrico apresenta dimensões e características distintas, como maior proporção do olho em relação à órbita, crescimento axial acelerado nos primeiros meses de vida e espessura corneana variável (Jean et al., 2020). Tais fatores impactam diretamente a escolha do tipo de anestesia, o material utilizado e a técnica adotada, uma vez que o risco de complicações aumenta quando essas variáveis não são adequadamente consideradas.

Outro aspecto importante é a necessidade frequente de se realizar exames e procedimentos oftalmológicos sob anestesia geral, dada a dificuldade de cooperação da criança. A avaliação da pressão intraocular (PIO) e da espessura corneana central, por exemplo, muitas vezes depende de sedação profunda ou anestesia inalatória, que, por sua vez, interferem diretamente nas medições, alterando a acurácia dos dados obtidos (Fayed & Chen, 2019; Thanapaisal et al., 2021).

Além disso, a anestesia em oftalmologia pediátrica precisa levar em conta particularidades como o reflexo oculocardíaco, exacerbado na infância, e que pode resultar em bradicardia severa durante a tração ocular. A prevenção e o manejo desse reflexo exigem vigilância constante e estratégias específicas, incluindo sedação adequada, escolha precisa de drogas e colaboração cirúrgica (Lewis & James, 2021).

As técnicas de anestesia regional, amplamente utilizadas em adultos, ainda enfrentam resistência na população pediátrica. Embora estudos recentes mostrem benefícios como menor uso de opioides, redução do risco de náuseas e vômitos e melhor controle da dor pós-operatória, essas técnicas permanecem subutilizadas, em parte devido ao receio de complicações graves e à escassez de profissionais treinados (Jean et al., 2020).

Dentre os bloqueios regionais possíveis, destacam-se os bloqueios intraconal, extraconal e subtenoniano, cada um com vantagens e limitações próprias. A escolha da técnica deve considerar não apenas a anatomia da criança, mas também o tipo de cirurgia, a duração do procedimento e a experiência da equipe envolvida (Jean et al., 2020; Lewis & James, 2021).

Ainda que a anestesia geral continue sendo a principal via de condução anestésica em oftalmologia pediátrica, há um movimento crescente na literatura científica em direção à



ampliação do uso de técnicas multimodais e regionais, guiadas por imagem, que prometem maior segurança e eficácia no controle anestésico intra e pós-operatório (Jean et al., 2020).

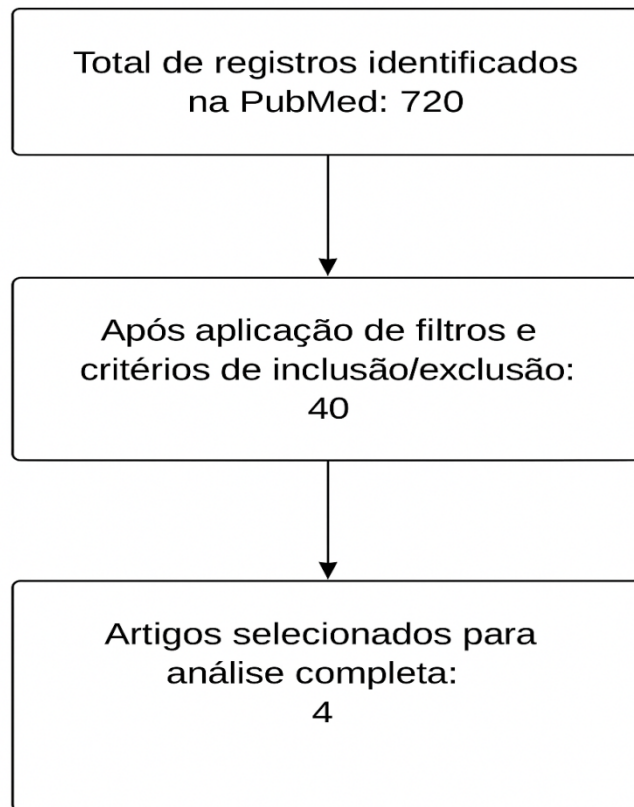
O contexto sindrômico, frequentemente associado a doenças oftalmológicas na infância, adiciona uma camada de complexidade ao planejamento anestésico. Crianças com síndromes genéticas podem apresentar alterações cardiovasculares, respiratórias e neuromusculares que impactam diretamente a escolha das drogas e dos cuidados perioperatórios (Lewis & James, 2021).

Diante de um cenário que alia particularidades anatômicas, farmacológicas e clínicas, a anestesia em oftalmologia pediátrica demanda constante atualização do conhecimento, treinamento técnico e integração multiprofissional. Este capítulo tem por objetivo analisar as evidências científicas atuais sobre o uso da anestesia em cirurgias oftalmológicas pediátricas, com foco nas técnicas regionais e suas particularidades anatômicas, fisiológicas e clínicas.

2 METODOLOGIA

Trata-se de uma revisão integrativa da literatura, realizada nos meses de julho e agosto de 2024 com o objetivo de analisar a produção científica acerca do tema e suas respectivas particularidades e diferenças. A estratégia de busca utilizou o termo “anesthesia” and “pediatrics” and “ophthalmicsurgery”.

Os critérios de inclusão incluíram os seguintes parâmetros: busca de artigos de revisão e revisão sistemática, publicados entre 2019 a 2024, nos idiomas português e inglês, com textos disponíveis gratuitamente e que tenham investigado sobre a temática. A busca foi realizada através da base de dados PubMed e foram encontrados 720 resultados. Foram excluídos estudos que não se concentraram exclusivamente na população pediátrica ou no manejo pré e pós-cirúrgico. Após o refinamento das buscas com o uso de filtros utilizando os critérios de inclusão e exclusão, restaram 40 artigos. Destes, após a leitura de seus respectivos resumos, restaram 4 para a revisão final que atenderam a todos os critérios, conforme fluxograma abaixo.



3 RESULTADOS E DISCUSSÃO

Autor / Ano	Tipo de Estudo	Amostra	Técnica Anestésica	Resultados Principais	Nível de Evidência
Jean et al., 2020	Revisão de literatura	N/A	Bloqueios intraconal, extraconal e subtenoniano	Bloqueios regionais poupadores de opioides; anatomia ocular infantil impacta técnica; complicações potenciais destacadas	2
Fayed; Chen, 2019	Revisão	N/A	Anestesia geral e sedação	Efeitos da anestesia na PIO; intubação aumenta PIO; máscaras laríngeas menos impactantes	2
Lewis; James, 2021	Revisão	N/A	Técnicas regionais e gerais	Reflexo oculocardíaco exacerbado; subtenoniano mais seguro; uso de ondansetrona/dexametasona	2
Thanapaisal et al., 2021	Estudo experimental	Pediátricos	Anestesia geral	Agentes anestésicos reduzem PIO; cetamina aumenta PIO; efeito depende da via e dose	2

Tabela 1.1 – Resultados e Discussão dos artigos selecionados.

Jean et al. (2020) traz uma revisão de literatura sobre anestesia regional para cirurgia oftalmológica pediátrica. Evidenciam a importância da temática, uma vez que, as evidências de segurança e eficácia da anestesia regional em bebês e crianças crescem a cada dia,



principalmente em relação às técnicas multimodais poupadoras de opioides. Além disso, reforçam sobre as diferenças anatômicas do globo ocular da criança em relação ao adulto. A maior parte do crescimento axial do globo ocular ocorre nos primeiros 18 meses após o nascimento e a largura da córnea tem seu crescimento mais acelerado entre 3 e 4 meses de vida. Devido ao tamanho de seu crânio, a órbita infantil é praticamente toda ocupada pelo olho, ocupando mais de 50% do espaço ao nascimento. Na idade adulta, esse volume ocupado diminui para 22% e é devido a essas diferenças de proporção que são utilizadas agulhas de comprimentos e volumes de injetáveis diferentes nesta população específica em procedimentos anestésicos.

A maioria dos procedimentos anestésicos utilizando-se de técnicas regionais em pediatria oftálmica são realizados sob anestesia geral ou sedação pesada visando enfraquecer o reflexo oculocardíaco, ajudar na dissecação cirúrgica e reduzir a necessidade de anestésico. Os autores repassam as técnicas existentes e as abrangem entre: bloqueio intraconal, com depósito de anestésico local dentro do cone muscular posterior, comumente aplicada em cirurgias de estrabismo e vítreo-retiniana, demonstram que esta técnica apresenta menores índices de dor pós-operatória e de distúrbios hemodinâmicos e a hemorragia retrobulbar, perfuração do globo e injeção subaracnóidea são as suas potenciais complicações mais sérias; bloqueio extraconal, tendo seu depósito de anestesia fora do cone muscular, devido a isso, apresenta início de ação mais longo e requer maiores volumes injetados e suas potenciais complicações são a compressão do nervo óptico secundária ao hematoma subperiosteal, reação sistêmica ao anestésico local, oclusão da veia central da retina, hemorragia supracoroidal aguda e neuropatia óptica isquêmica aguda; e bloqueio subtenoniano, comumente utilizado em cirurgias de estrabismo, onde o anestésico é injetado no espaço episcleral, abaixo da cápsula de Tenon, contudo, é comum a ocorrência de complicações menores como quemose, hemorragia conjuntival e petéquias.

Os autores enfatizam, ainda, que, independente da técnica escolhida, a escolha do comprimento da agulha deve levar em consideração as dimensões da órbita do paciente e que o risco de trauma aumenta proporcionalmente ao comprimento da agulha, mas, que agulhas mais curtas não isentam o procedimento de riscos. Quanto à escolha do agente anestésico, varia de acordo com a preferência do médico, principalmente com relação ao uso concomitante a epinefrina ou não, devido ao seu potencial de vasoconstrição da artéria ou veia central da retina. Alertam, também, que o uso de técnicas regionais é contraindicado em casos de retinoblastoma devido ao risco de punção inadvertida do globo ocular levando à metástase extraocular e orbital.



Fayed& Chen (2019) pesquisaram sobre as particularidades das medidas de pressão intraocular (PIO) e espessura central da córnea (ECC) em crianças e ressaltaram a dificuldade enfrentada por oftalmologistas em realizá-las na lâmpada de fenda, sendo necessário, muitas vezes, sua realização sob anestesia. Trazem entre os métodos de avaliação da PIO a Tonometria de Aplanção de Goldmann - método padrão-ouro na medida da PIO -, Tonometria de Aplanção de Perkins, Tonometria de Aplanção Tono-Pen, Pneumatometria, Tonometria de Rebote, Tonometria de Indentação de Schiotz, Tonômetros de Sopro de Ar, e, como último recurso, a palpação.

Em relação aos efeitos da anestesia nas medições da PIO, enfatizam que a intubação e extubação endotraqueal estão associadas à elevação da PIO e a explicação mais fortemente sugerida seriam os efeitos da laringoscopia e da passagem do tubo pela glote causando estimulação simpática, que, além de aumentar a PIO por si só, ainda gera uma vasoconstrição, aumento da pressão venosa central, estimulação adrenérgica e aumento da resistência ao fluxo de humor aquoso, contribuindo ainda mais para seu aumento. Como opções de drogas que embotem esse efeito, trazem o rocurônio, clonidina e dexmedetomidina. Já com relação à máscara laríngea, os resultados são controversos e dependem do anestésico usado, contudo acredita-se que afete menos a PIO devido a menor estimulação simpática.

As drogas associadas ao aumento da PIO são cetamina, succinilcolina e suxametônio e aquelas relacionadas ao seu aumento são o halotano, propofol, sevoflurano, isoflurano e enflurano. Portanto, os autores ressaltam que as PIOs medidas com pacientes acordados são as mais precisas, pois não possuem o fator de confusão dos anestésicos incidindo sobre o valor da PIO.

Lewis & James (2021) trazem atualizações sobre anestesia em cirurgia oftálmica pediátrica, contemplando a vigilância do anestesista nesta faixa etária ao reflexo oculocardiacoexacerbado e técnica anestésica que não cause aumento na PIO. Ressaltam que, embora as patologias oftálmicas ocorram em maior parte de forma isolada, neste público elas podem se apresentar associadas a síndromes, tornando a cirurgia desafiadora. Além disso, recordam que crianças apresentam maiores frequências cardíacas por serem mais vagotônicas e a tração dos músculos extraoculares e do globo ocular podem desencadear o reflexo oculocardiaco, responsável por se manifestar mais comumente com bradicardia sinusal ocorrendo com maior frequência em cirurgias de estrabismo e a cessação do estímulo pelo cirurgião deve ser realizada.

Dentro de suas particularidades, reforçam que cirurgias oftálmicas costumam ser responsáveis por gerar êmese nos pacientes e esse risco aumenta consideravelmente em



crianças acima de 3 anos. A recomendação é a utilização de ondansetrona e dexametasona em terapia dupla durante a cirurgia.

Dando enfoque aos bloqueios regionais utilizados, citam os bloqueios intraconal, extraconal, subtenoniano. Relatam que os dois primeiros são raramente utilizados em crianças e que o bloqueio subtenoniano ainda é considerado o mais seguro nessa população devido ao menor risco de complicações, devendo atentar-se às diferenças da anatomia pediátrica em relação aos adultos, principalmente com relação ao tamanho do globo ocular em relação à órbita. Quanto à escolha do anestésico, a lidocaína e a bupivacaína são as mais comumente usadas.

Thanapaisal et al. (2021) trazem um artigo onde debatem sobre o efeito da anestesia geral na pressão intraocular (PIO) em pacientes pediátricos, uma vez que a medição da PIO nesta faixa etária costuma ser realizada sob sedação para melhor colaboração da criança e avaliação da mesma, contudo, sabe-se que agentes anestésicos podem afetar a PIO e confundir a medição.

Os autores reforçam nos achados desse estudo que a maioria dos agentes anestésicos diminuem a PIO ao longo do tempo após a fase de indução em pacientes pediátricos. Os agentes inalatórios parecem reduzir a PIO agindo na supressão do diencéfalo e relaxando os músculos extraoculares além de reduzir a produção e aumentar o fluxo de humor aquoso. Contudo, diferentemente dos demais agentes, a cetamina nas vias intravenosa e intramuscular atuou aumentando a PIO e a possível explicação pode ser devido ao objetivo do seu uso a depender da dosagem, se é visando indução ou sedação. Além disso, deve-se levar em consideração que diferentes medicações podem ser utilizadas como pré-anestésicas, interferindo nos resultados das medições.

4 CONSIDERAÇÕES FINAIS

Hodiernamente, o bloqueio oftálmico regional ainda é uma estratégia pouco utilizada na cirurgia oftalmológica pediátrica uma vez que a maioria dos procedimentos realizados nesta população dependem de anestesia geral. Devido às suas particularidades anatômicas, o olho do bebê e da criança guardam desafios anestésicos especiais, uma vez que há uma grande diferença do tamanho do globo ocular em relação a órbita, quando comparado ao olho adulto. Portanto, embora os bloqueios oftálmicos guiados por ultrassonografia ofereçam maior segurança aos procedimentos, principalmente com relação ao posicionamento e controle do tamanho da agulha, ainda é subutilizado.



Dentre as diferentes técnicas existentes e disponíveis, as técnicas regionais intraconais, extraconais e subtenonianas apresentam vantagens distintas, como menor utilização de opioides, embotamento do reflexo oculocardíaco, prevenção de náuseas e vômitos no pós-operatório e analgesia otimizada. Contudo, embora apresente benefícios e vantagens em relação a outras técnicas, os bloqueios regionais ainda são pouco utilizados na população pediátrica, sendo necessárias mais investigações e estudos visando a otimização dos protocolos e práticas.

REFERÊNCIAS

Thanapaisal S, Oatts J, Zhao J, Perez CI, Yang Y, Porco TC, Singh K, Han Y. Effect of general anaesthesia on intraocular pressure in paediatric patients: a systematic review. **Eye (Lond)**. 2021 Apr;35(4):1205-1212. doi: 10.1038/s41433-020-1093-8. Epub 2020 Jul 20. PMID: 32690926; PMCID: PMC8114907.

Lewis H, James I. Update on anaesthesia for paediatric ophthalmic surgery. **BJA Educ**. 2021 Jan;21(1):32-38. doi: 10.1016/j.bjae.2020.09.002. Epub 2020 Nov 5. PMID: 33456972; PMCID: PMC7808067.

Fayed MA, Chen TC. Pediatric intraocular pressure measurements: Tonometers, central corneal thickness, and anesthesia. **Surv Ophthalmol**. 2019 Nov-Dec;64(6):810-825. doi: 10.1016/j.survophthal.2019.05.003. Epub 2019 May 24. PMID: 31132392.

Jean YK, Kam D, Gayer S, Palte HD, Stein ALS. Regional Anesthesia for Pediatric Ophthalmic Surgery: A Review of the Literature. **Anesth Analg**. 2020 May;130(5):1351-1363. doi: 10.1213/ANE.0000000000004012. PMID: 30676353.

Deb K, Subramaniam R, Dehran M, Tandon R, Shende D. Safety and efficacy of peribulbar block as adjunct to general anaesthesia for paediatric ophthalmic surgery. **Paediatric Anaesthesia** 2001; 11:161-7.

Eke T, Thompson JR. The National Survey of Local Anaesthesia for Ocular Surgery. II. Safety profiles of local anaesthesia techniques. **Eye** 1999; 13:196-204.

Fanning GL. Orbital regional anesthesia: let's be precise. **J Cataract Refract Surg** 2003; 29:1846-7.

Freiman B, Friedberg M. Globe perforation associated with subtenon's anesthesia. **AM J Ophthalmol** 2001; 131:520-1.

Venkatesan VG, Smith A. What is new in ophthalmic anaesthesia? **Current Opinion in Anaesthesiology** 2002; 15(6):615-20.